



# REVISTA MÉDICA CLÍNICA LAS CONDES

<https://www.journals.elsevier.com/revista-medica-clinica-las-condes>

## Deformidades de los pies en niños

### *Foot deformities in children*

Gino Martínez<sup>a</sup>✉

<sup>a</sup> Departamento de Traumatología, Unidad de Ortopedia Pediátrica, Clínica Las Condes, Santiago de Chile.

#### INFORMACIÓN DEL ARTÍCULO

##### Historia del Artículo:

Recibido: 12 06 2020.  
Aceptado: 28 01 2021.

##### Palabras clave:

Deformidades pie; Pie cavo; Pie plano; Pie bot; Hallux valgus.

##### Key words:

Foot deformities; Flat foot; Fes cavus; Clubfoot; Hallux valgus.

#### RESUMEN

*Las alteraciones en los pies son una consulta frecuente en ortopedia pediátrica. La gran mayoría corresponde a condiciones que no constituyen patología y habitualmente no necesitan tratamiento, como el pie plano flexible. Por otro lado, existen deformidades patológicas que necesitarán un adecuado estudio y tratamiento. Según su morfología podemos clasificarlas en cavo-varo, plano-valgo y misceláneas. Su origen puede ser congénito o adquirido y de diversas etiologías, destacando el pie bot, metatarso varo, hallux valgus juvenil y aquellas secundarias a enfermedades neuromusculares, entre otras. Conocer la historia natural de cada deformidad nos permite decidir el momento más adecuado para cada tratamiento. Los antecedentes mórbidos y perinatales del paciente son muy importantes, así como el nivel de actividad física y/o deportiva. El examen físico debe incluir observar la marcha, extremidades inferiores, tobillo y pie. En el pie se debe analizar cada segmento por separado (antepié, mediopié y retropié) y las articulaciones respectivas. Es muy importante distinguir entre deformidades rígidas y flexibles. El tratamiento incluye la observación (condiciones benignas y autolimitadas), calzado adecuado, insertos plantares, órtesis, yesos correctores, cirugía de partes blandas y cirugía ósea; todo complementado por un adecuado programa de rehabilitación funcional y deportivo.*

#### SUMMARY

*Foot disorders are a frequent cause of consultation in pediatric orthopaedics. The vast majority correspond to conditions that don't constitute pathology and usually don't need treatment, such as flexible flat foot. On the other hand, there are pathological deformities that will require a proper study and treatment. According to their morphology we can classify them in cavo-varus, plano-valgus and miscellaneous. Its origin can be congenital or acquired and due to various etiologies, highlighting clubfoot, metatarsus adductus, juvenile hallux valgus and those secondary to neuromuscular diseases, among others. Knowing the natural history of each deformity allows us to decide the most appropriate time for each treatment. Patient's morbidity and perinatal history is very important, as well as their level of physical and/or sports activity. Physical exam should include gait observation, lower limbs, ankles and feet. In the foot, each segment should be analyzed separately (forefoot, midfoot and hindfoot) and their joints. It's very important to distinguish between rigid and flexible deformities. Treatments include observation (benign and self-limited conditions), adequate footwear, insoles, orthosis, corrective casting, soft tissue surgery and bone surgery; all complemented by an adequate functional and sports rehabilitation program.*

✉ Autor para correspondencia

Correo electrónico: [gmartinez@clinicalascondes.cl](mailto:gmartinez@clinicalascondes.cl)

<https://doi.org/10.1016/j.rmcl.2021.01.007>

e-ISSN: 2531-0186/ ISSN: 0716-8640/© 2019 Revista Médica Clínica Las Condes.

Este es un artículo Open Access bajo la licencia CC BY-NC-ND

(<http://creativecommons.org/licenses/by-nc-nd/4.0/>).



## INTRODUCCIÓN

Las anomalías en los pies y en la marcha de los niños es una consulta muy frecuente en ortopedia pediátrica ambulatoria. La gran mayoría de estas corresponden a procesos fisiológicos en el desarrollo de los pies y extremidades inferiores en la infancia, y no constituyen patología. Sin embargo, es importante diferenciar estos hallazgos fisiológicos de los realmente patológicos, que requerirán una evaluación y tratamiento individualizado<sup>1</sup>. La presente revisión tiene por objetivo establecer una aproximación inicial y general de las principales anomalías del pie pediátrico, identificando las condiciones de carácter benigno y poniendo énfasis en la detección de potenciales anomalías que requieran un tratamiento específico oportuno.

Es importante en la primera evaluación descartar patologías o explicar a los padres cuando son condiciones fisiológicas que generalmente no requieren de ninguna evaluación o tratamiento adicional<sup>2</sup>.

## GENERALIDADES

Según la morfología predominante podemos dividir las deformidades del pie en:

- **Plano - Valgo:** Arco longitudinal medial de menor altura, generalmente con un retropié o calcáneo valgo.
- **Cavo - Varo:** Arco longitudinal medial de mayor altura, generalmente con un retropié o calcáneo varo.
- **Misceláneas o mixtas:** Deformidades puntuales del pie, tales como hallux valgus, metatarso varo, pie hendido, poli-dactilias, etc., y combinaciones de las anteriores.

Además, podemos clasificarlas según su etiología (Tabla 1). Las deformidades de origen congénito podemos encontrarlas al momento del nacimiento o durante el desarrollo del niño. Patologías como el pie bot y astrágalo vertical

congénito habitualmente se observan al momento del parto e incluso por diagnóstico pre-natal ecográfico. Otras patologías como el mielomeningocele o polineuropatías periféricas congénitas pueden presentar manifestaciones musculoesqueléticas más tardías durante el crecimiento del niño y el desarrollo de la marcha<sup>3</sup>.

Es muy importante conocer la evolución habitual de cada deformidad para decidir el tratamiento adecuado y el momento de éste. Cuando son progresivas muchas veces es necesario esperar hasta la madurez esquelética para corregir en forma definitiva estas alteraciones (cirugía ósea), evitando así el riesgo de sobre-corrección o recidivas si lo hacemos a edades más tempranas<sup>4</sup>. Por otro lado, las condiciones benignas o regresivas habitualmente no necesitan tratamiento<sup>5</sup>.

## APROXIMACIÓN CLÍNICA

Como toda evaluación ortopédica, la anamnesis es muy importante. El motivo de consulta principal generalmente es por alteración en la forma de los pies o en la marcha; también puede ser por deformar calzado, callosidades y dolor. Es importante considerar los antecedentes médicos, familiares y perinatales del niño, especialmente en enfermedades neuromusculares (ENM) o genopatías. Además, es fundamental consignar el tipo de actividad física y/o deportiva que realiza habitualmente y la relación de ésta con los síntomas o alteraciones en los pies.

Habitualmente las condiciones fisiológicas del pie, especialmente el pie plano laxo del niño, no presentan síntomas ni deterioro en la marcha o actividad deportiva. Por otro lado, las anomalías patológicas del pie con frecuencia deterioran en distinto grado la marcha y las actividades normales del niño, pudiendo causar dolor y/o lesiones cutáneas del pie, dificultando incluso el calzado normal<sup>6</sup>.

**Tabla 1. Etiología de las deformidades del pie en el niño**

	Cavo Varo	Plano Valgo	Misceláneas
<b>Congénita</b>	-Pie Bot -Neuropatías periféricas (Charcot-Marie-Tooth, CMT) -Mielomeningocele -Idiopático	-Fisiológico -Idiopático -Síndromes de hiperlaxitud (Down, Marfan, etc.) -Coalición tarsiana -Talo postural intrauterino -Astrágalo vertical	-Metatarso aducto -Ortejos montados/garra -Hallux valgus/Bunionette -Sindactilia/Polidactilia -Otras
<b>Adquirida</b>	-Parálisis cerebral espástica -Traumatismo encéfalo craneano, TEC -Lesiones neurológicas periféricas -Accidentes vasculares -Tumores del sistema nervioso central, SNC	-Parálisis cerebral (diplejia severa) -Iatrogénico -Postraumático/infeccioso	-Postraumático/infeccioso -Iatrogénico

**Examen físico**

El examen físico del pie parte por evaluar la marcha del paciente, con y sin calzado habitual.

Para una marcha fisiológica el pie debe estar sano y permitir que se cumplan al menos las siguientes condiciones:

- Pie plantígrado: Apoyo homogéneo e indoloro de la superficie plantar en reposo.
- Impacto inicial con el talón en el suelo.
- Apoyo plantígrado estable y alineado durante la fase de apoyo monopodal.
- Balanceo libre (sin chocar con el suelo ni la otra extremidad) hasta el siguiente impacto en el suelo.

Considerar un espacio apropiado y determinar si hay alguna anomalía evidente en la marcha, ya sea en los pies o en la dinámica de la marcha, como claudicación y/o dolor al apoyar. Evaluar deformidades angulares o rotacionales (genu varo/ valgo, torsión femoral o tibial), inestabilidad, rigidez o espasticidad de las extremidades inferiores. Las principales alteraciones se pueden evaluar a simple vista, sin embargo, para hacer un estudio más preciso puede ser necesario registrar la marcha en video o incluso utilizar el laboratorio de análisis de marcha para detectar anomalías en cada etapa de ésta y en cada articulación, especialmente necesario en pacientes con ENM, quienes habitualmente tienen múltiples alteraciones en sus extremidades inferiores. El apoyo plantar puede evaluarse complementariamente con la pedobarografía (gráfico de presiones plantares)<sup>7,8</sup>.

**Examen del pie**

Al evaluar el pie debemos observar primero si hay alguna deformidad evidente, lesiones cutáneas, alteraciones ungueales o cambios inflamatorios.

Las deformidades pueden ser aisladas o de múltiples segmentos. Considerar la anatomía normal del pie y analizar en forma independiente las 3 zonas principales: antepié, mediopié y retropié; y por supuesto incluir el tobillo.

En el antepié podemos ver deformidades rotacionales (pronado o supinado) o en el plano frontal: aducto (metatarso varo) o abducto (Figura 1).

El mediopié conforma la bóveda plantar y la altura del arco. A este nivel puede distinguirse un pie plano (arco muy bajo) o cavo (arco muy alto) (Figura 2).

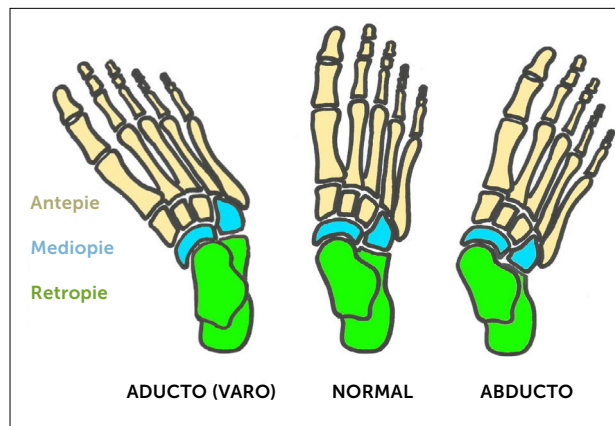
El retropié considera la posición del talón, debiendo estar alineado especialmente en el plano coronal. Las principales deformidades son el varo (talón inclinado a medial) y el valgo (talón inclinado a lateral) (Figura 3).

Las deformidades de los orfejos pueden acompañar con frecuencia las anomalías del resto del pie, como también pueden ser aisladas: Hallux valgus, orfejos en garra, clinodactilias, etc.

**Evaluar las principales articulaciones:**

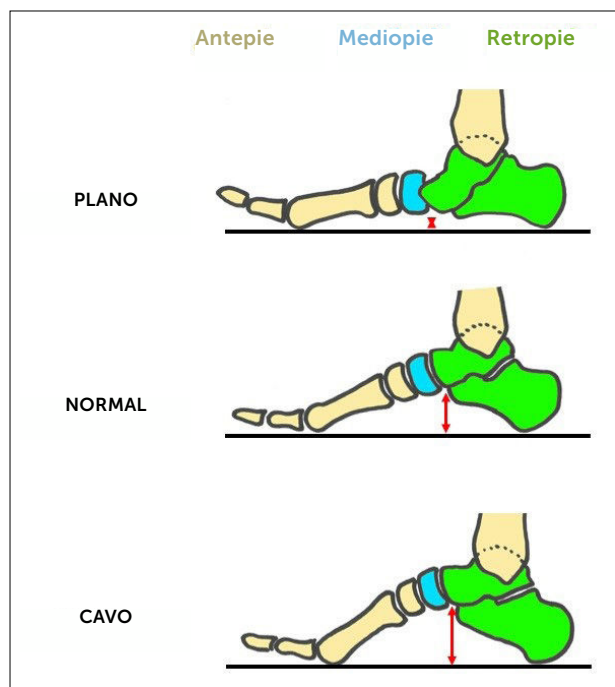
Tobillo: Flexo extensión libre e indolora. Dorsiflexión activa de al menos 20º para un adecuado balanceo del pie. La flexión plantar activa es importante para el despegue y elevación de la extremidad. Descartar equino (flexión plantar fija).

**Figura 1. Deformidades del pie en el plano antero-posterior (AP)**



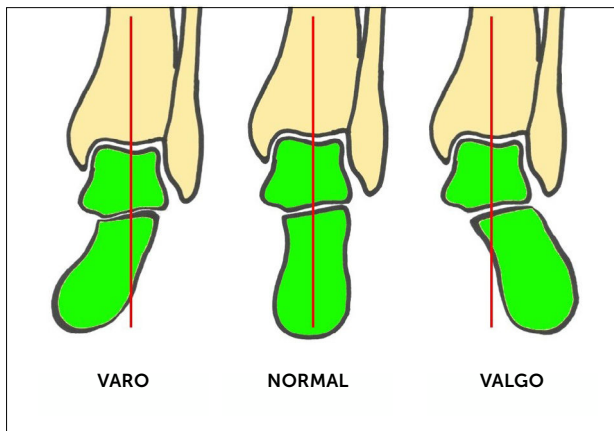
Desplazamiento a medial o lateral del antepié (metatarsos) en relación al retropié.

**Figura 2. Deformidades del pie en el plano lateral con carga**



Cambios en la altura del arco plantar (flecha roja). Colapso y verticalización del astrágalo en pie plano. Caída del antepié con respecto al retropié en pie cavo.

**Figura 3. Deformidades en el plano coronal del retropié con carga (proyección radiográfica de Saltzman)**



Desviación del talón con respecto al eje de carga de la tibia (en rojo).

**Articulación subtalar:** Movilidad libre e indolora en varo y valgo bajo el tobillo ( $10^{\circ}$ - $20^{\circ}$ ). Evaluar rigidez (por una coalición tarsiana, por ejemplo) o hiper movilidad (condiciona inestabilidad en varo o valgo del retropié).

**Mediopié:** Tiene escasa movilidad ya que proporciona estabilidad a la bóveda plantar. Una hiper movilidad puede condicionar un colapso del arco plantar.

**Antepié:** Movilidad metatarso-falángicas amplia e indolora<sup>9</sup>.

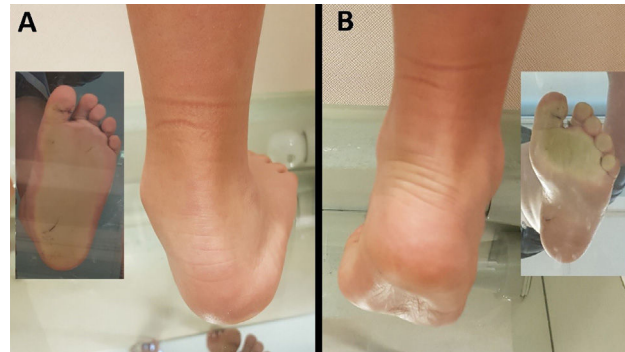Un aspecto fundamental al evaluar pies en crecimiento es determinar si las deformidades son rígidas o flexibles.

Las deformidades flexibles aún no tienen un cambio anatómico óseo importante y se deben a la acción deformante de las partes blandas intrínsecas o extrínsecas del pie (cápsula articular, músculos, tendones y ligamentos), por lo que son susceptibles de corregir manualmente durante el examen físico en forma parcial o total.

La deformidad flexible más frecuente es el pie plano-valgo flexible, generalmente una condición fisiológica del pie inmaduro producto de la laxitud articular y poca osificación a edades tempranas. La flexibilidad del pie plano podemos evaluarla con maniobras simples: pararse en punta de pie (mono y bipodal) (Figura 4) o elevando pasivamente el primer ortejo (test de Jack)<sup>10</sup>, con las cuales se tensan las estructuras músculo-ligamentosas plantares, haciendo evidente el arco longitudinal y un varo leve del retropié.

Las deformidades rígidas habitualmente comprometen la anatomía ósea o son secundarias a anquilosis articular. No pueden corregirse manualmente durante el examen físico y habitualmente requieren tratamiento quirúrgico sobre las estructuras óseas del pie.

**Figura 4. Pie plano-valgo flexible**



A: valgo del retropié y ausencia de arco plantar con carga. B: Se alinea el retropié y se evidencia el arco plantar al ponerse en punta de pies.

El uso del podoscopio (espejo para ver apoyo plantar) es de gran ayuda para analizar el perfil de presión plantar (normal, plano o cavo).

Se completa el examen con una evaluación de la fuerza muscular y los reflejos osteotendinosos, especialmente importante cuando hay o se sospecha una ENM asociada<sup>11-13</sup>.

#### Evaluación imagenológica

Ante la presencia de una deformidad en el pie, es muy importante obtener una imagen de la anatomía esquelética, idealmente en carga, mediante una radiografía con proyecciones AP, lateral y oblicuas. Cuando hay una deformidad en varo o valgo del retropié se puede complementar con una proyección de Saltzman, que evalúa el alineamiento en el plano coronal desde el tercio inferior de la pierna hasta el talón<sup>14</sup>.

Para estudio complementario de patologías puntuales podemos recurrir al TAC o la Resonancia magnética (RM).

#### PRINCIPALES DEFORMIDADES DEL PIE:

##### Pie plano- valgo

Habitualmente flexible, fisiológico en los niños. El arco y el retropié se van alineando progresivamente durante el crecimiento, no necesita tratamiento ni calzado especial. Un 10% de los adultos persisten con pie plano flexible de distinta magnitud, siendo asintomático y sin repercusión funcional en la gran mayoría<sup>15</sup>. Considerar mayor estudio y tratamiento en pies planos severos, rígidos o dolorosos.

Pies planos flexibles severos y dolorosos son frecuentes en enfermedades con hiperlaxitud articular generalizada o en diplegia espástica severa<sup>16,17</sup>.

Podemos encontrar pie plano rígido en las siguientes patologías:

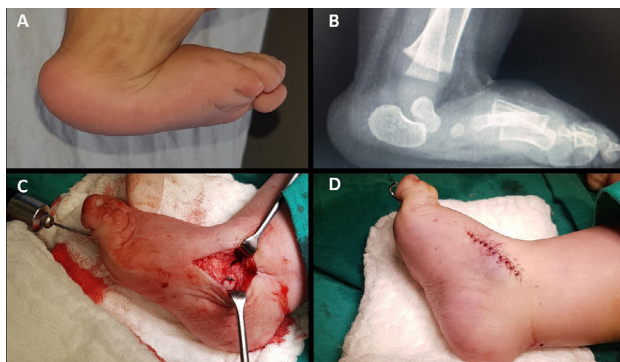
- **Astrágalo vertical congénito:** Deformidad presente al nacimiento, que corresponde a un pie plano rígido con equino del

retropié (calcáneo ascendido), dorsiflexión extrema del antepié (luxación dorsal talo-navicular) y astrágalo prominente por plantar; que requiere tratamiento precoz con yesos correctores y cirugía posterior. (Figura 5)<sup>18</sup>. Es importante diferenciarlo del talo postural neonatal, que es una deformidad en plano y talo (dorsiflexión extrema del tobillo) por compresión intrauterina, habitualmente flexible y sin equino del retropié (sin acortamiento aquiliano), el cual remite espontáneamente después del parto durante los primeros meses de vida.

- Coalición tarsiana: Fusión congénita de los huesos del tarso, las más frecuentes son la calcáneo-navicular y talo-calcánea. Ocasionan dolor del medio y retropié acompañado de rigidez subtalar, pudiendo provocar deformidad en plano-valgo progresiva a medida que el pie va creciendo. Requiere de estudio complementario con TAC o RM y su tratamiento habitualmente es quirúrgico.

- Parálisis cerebral: En su variante diplegia espástica severa, puede progresar a pie plano valgo severo y rígido (aunque inicialmente puede existir un pie cavo-varo). Habitualmente requiere tratamiento quirúrgico.

**Figura 5. Astrágalo vertical congénito y tratamiento**



A y B: Deformidad clínica y alteraciones radiológicas C: Luego de yesos correctores, se realiza cirugía para elevar astrágalo y reducir navicular, fijándolo con aguja. D: Antepié alineado y tenotomía percutánea aquiliana para corregir equino.

**Pie cavo -varo**

Generalmente patológico y secundario a alguna ENM, especialmente la polineuropatía periférica familiar de Charcot-Marie-Tooth y parálisis cerebral espástica (aunque puede haber pies cavos leves de carácter idiopático familiar). Por eso es importante hacer una evaluación neurológica ante la presencia de un pie cavo-varo, siendo habitualmente progresivo durante el crecimiento del niño cuando existe una ENM. Puede haber con frecuencia equino asociado<sup>19</sup>. Gran parte de los pies cavo-varo inician con una deformidad sólo en el lado medial del pie (descenso del primer metatarsiano y retracción de la fascia plantar), lo que provoca una desviación secundaria en varo del retropié. Es muy importante determinar si esta deformidad del retropié es rígida o flexible, porque de eso depende el trata-

miento a seguir. Para ello se nivela todo el antepié con un realce en el quinto metatarsiano y se observa si con ello se alinea el retropié (test de Coleman), además de evaluar la movilidad subtalar y el alineamiento radiológico<sup>20</sup>.

En el neonato podemos encontrar el pie bot, una de las deformidades congénitas más frecuentes del pie, constituida por equino, cavo, varo y aducto, con distintos grados de severidad y rigidez, que requiere tratamiento desde los primeros meses de vida<sup>21</sup>.

**Misceláneas**

Hallux valgus juvenil: Desviación congénita del primer metatarsiano hacia medial y del hallux hacia lateral. Es de carácter progresivo en un pie en constante crecimiento, habitualmente asintomático, pero puede dificultar el calzado por ensanchamiento del antepié o causar dolor si es muy severo. En niños habitualmente el tratamiento es conservador, para permitir un calce cómodo y actividad física normal. Las órtesis o plantillas no corrigen la deformidad, siendo el tratamiento quirúrgico la única forma de alinear el rayo, cuando sea necesario (generalmente en casos severos y con madurez esquelética)<sup>22</sup>.

Metatarso aducto (varo): Desviación hacia medial del antepié que puede ir acompañada de varo flexible del retropié. Como deformidad aislada es el hallazgo más frecuente en recién nacidos, debido a compresión intrauterina. Habitualmente se resuelve en forma espontánea durante el primer año de vida. Puede requerir tratamiento con yesos correctores o cirugía si es muy severo o persistente<sup>23</sup>.

Malformaciones congénitas varias y deformidades de orfejos son tema de otro capítulo en particular, pero podemos mencionar a los orfejos montados, en mazo y la clinodactilia congénita (*curly toes*) como hallazgos frecuentes en los pies de lactantes, que tienen una evolución hacia la resolución espontánea en la gran mayoría de los casos luego de iniciar la marcha y durante el crecimiento esquelético. Si persisten rara vez necesitan tratamiento, por no afectar la función del pie y ser generalmente asintomáticas (sólo problema estético). El quinto orfejo varo y montado eventualmente podría causar más problemas con el uso de calzado por compresión en el dorso del orfejo<sup>24,25</sup>.

**TRATAMIENTO DE LAS DEFORMIDADES DEL PIE**

Primero debemos considerar cuales son las que no necesitan tratamiento, ya sea porque su evolución es hacia la corrección espontánea (pie plano flexible fisiológico y metatarso aducto), o porque ésta no constituye ninguna molestia ni repercusión funcional para el paciente. Así, muchos hallux valgus juveniles leves, deformidades de orfejos o pies cavos idiopáticos leves no requieren ningún tipo de intervención médica ortopédica ni quirúrgica<sup>26</sup>.



### Tratamiento ortopédico

La indicación más básica y simple para las deformidades de los pies leves o con pocas molestias es el uso de un calzado adecuado. El calzado otorga protección al pie, proporciona un apoyo más confortable y aporta cierto grado de estabilidad, especialmente en niños pequeños. Pueden ayudar al mejor desempeño deportivo también. No contribuyen a cambiar la historia natural de las deformidades ni a modificar la anatomía del pie durante el crecimiento<sup>27</sup>.

Los insertos plantares (plantillas) pueden ayudar a dar también un apoyo más plantigrado, alineado e indoloro, cuando hay una adecuada estabilidad del pie. Liberan zonas plantares de hiperpresión, aliviando las lesiones cutáneas e hiperqueratosis locales. Tampoco provocan cambios anatómicos en el pie ni afectan el desarrollo de éste<sup>28,29</sup>.

El uso de órtesis de distintos tipos y complejidad en el pie y tobillo está especialmente indicado cuando hay poco control motor del pie, inestabilidad, o es necesario mantener una posición articular más fisiológica para la marcha, especialmente en ENM. Las órtesis más usadas son las OTP (órtesis tobillo-pie), las cuales pueden ser rígidas (no permiten movimiento) o dinámicas (permiten cierto grado de flexibilidad, sobre todo en el tobillo). Ayudan a contener deformidades flexibles y a alinear el pie para un mejor desempeño en la marcha, mientras que en pacientes no deambulantes pueden ayudar a la bipedestación. No corrigen deformidades, pero ayudan en la mantención de la corrección de éstas. Por otro lado, si se fuerza la postura del pie dentro de una órtesis es probable que se produzcan lesiones cutáneas graves por presión<sup>30-32</sup>.

El uso de taping corrector (vendaje solidario) ha demostrado ser efectivo en algunas deformidades de ortijos menores durante el desarrollo (clinodactilia y 5<sup>to</sup> ortijo varo). Proporcionan alineamiento y alivio sintomático del roce con el calzado, especialmente en el 5<sup>to</sup> ortijo, incluso en algunos casos puede ayudar a corregir la deformidad parcialmente<sup>33</sup>.

Yesos correctores: Probablemente la única intervención no quirúrgica que corrige deformidades en los pies cuando no hay cambios anatómicos estructurales esqueléticos. Especialmente utilizado en niños pequeños con un gran potencial de crecimiento, en patologías como el pie bot o ENM. La corrección con yesos generalmente es progresiva, con cambios semanales que permiten a los huesos del pie ir recuperando paulatinamente su posición anatómica al mismo tiempo que se elongan las partes blandas alrededor. Pueden corregirse deformidades en su totalidad, o hacer correcciones parciales para permitir un adecuado uso de OTP o disminuir la magnitud de una futura corrección quirúrgica<sup>34,35</sup>. En el pie bot el tratamiento con yesos está estandarizado universalmente y es efectivo en la gran mayoría

de los pacientes, requiriendo habitualmente una simple tenotomía percutánea aquiliana y el uso de órtesis posterior para evitar recidivas<sup>36-38</sup>. En pacientes con parálisis cerebral espástica es de mucha ayuda complementar este tratamiento con bloqueo local de la espasticidad (con toxina botulínica), lo que facilita la corrección y disminuye las molestias asociadas<sup>39,40</sup>.

### Tratamiento quirúrgico

Podemos dividirlo en 2 tipos: Partes blandas y óseo, pudiendo ir ambos combinados.

Cirugía sobre partes blandas: Consiste en balancear la tracción de los tendones, músculos y ligamentos que provocan las deformidades, a través de distintas técnicas. Se indican preferentemente en niños con crecimiento remanente importante y deformidades flexibles. Las más comunes son los alargamientos tendinosos y musculares, que permiten retornar a su posición fisiológica huesos y articulaciones. Una indicación frecuente es el equino, mediante el alargamiento del tríceps sural con distintas técnicas (tenotomía directa del Aquiles, alargamientos en Z, fasciotomías musculares). También pueden elongarse todos los tendones y grupos musculares que controlan el pie y ortijos. Pueden realizarse además capsulotomías en caso de necesitar movilizar una articulación rígida<sup>41,42</sup>. Cuando el problema es un desbalance entre músculos antagonistas (ej: parálisis cerebral espástica), se pueden realizar transferencias tendinosas para corregirlo. En el pie es frecuente transferir tendones que controlan extrínsecamente el movimiento y posición, como los tibiales y peroneos<sup>43</sup>. Todas estas técnicas pueden ir combinadas dependiendo del caso, pudiendo también realizarse luego de un tratamiento inicial corrector con yeso, o también en conjunto con cirugía ósea<sup>44</sup>.

Cirugía ósea: Modifica la anatomía esquelética del pie cuando ésta se encuentra ya alterada. Se reserva para deformidades rígidas irreductibles e idealmente en esqueleto maduro, para evitar recidivas producto del crecimiento esquelético. Se realizan esencialmente osteotomías correctoras a nivel de la deformidad y se fijan con material de osteosíntesis. Así, por ejemplo, para un pie cavo con afectación sólo del primer rayo podemos realizar una osteotomía para levantar el primer metatarsiano; pero si el cavo compromete todo el mediopié se realizan osteotomías amplias en cuña dorsal para levantar todo el antepié caído. En el caso del varo o valgo rígido del retropié, se realizan osteotomías correctoras a nivel del calcáneo, para alinear el talón con el centro del eje de la tibia. Para el pie plano hay numerosas técnicas, siendo la más frecuente el alargamiento de la columna lateral del pie (cuello del calcáneo) y las osteotomías de descenso del primer metatarsiano. En las deformidades complejas y con cambios degenerativos presentes, pueden realizarse además artrodesis (fusiones articulares) para lograr correcciones plantigradas, estables e indoloras<sup>45,46</sup>. Las deformidades esqueléticas misceláneas

se tratan habitualmente con osteotomías correctoras, siendo la más común el hallux valgus, en el cual se realiza una corrección a nivel del primer metatarsiano y en algunos casos también la primera falange<sup>47</sup>.

El tratamiento quirúrgico de las deformidades del pie habitualmente requiere de periodos de inmovilización inicial con yeso o algún tipo de órtesis removible, para luego iniciar paulatinamente la movilización activa y la marcha, según el tipo de técnica y evolución de cada uno, idealmente con un programa de rehabilitación física y reintegro deportivo individualizado. El enfoque terapéutico debe ser multidisciplinario, especialmente en niños con ENM, los cuales pueden requerir incluso cirugías correctoras en otros segmentos de las extremidades inferiores y caderas en el mismo acto quirúrgico (cirugía multinivel)<sup>48</sup>.

## Resumen

Las alteraciones en el pie son un motivo de consulta frecuente en consulta pediátrica. La aproximación inicial tiene por objetivo diferenciar condiciones generalmente benignas y autolimitadas de patologías que requieran tratamiento oportuno específico. Es importante determinar mediante la anamnesis y el examen físico el tipo de deformidad, su eventual causa y si es flexible o rígida. La gran mayoría de las alteraciones en los pies son de carácter autolimitado o no constituyen un problema funcional para el niño. Por otra parte, las anomalías patológicas requieren un estudio y tratamiento específico para evitar secuelas y mejorar la función del pie. El tratamiento de las deformidades puede ser mediante dispositivos de contención ortopédicos (plantillas, órtesis), yesos correctores o cirugía ósea y/o de partes blandas, según corresponda.

## Declaración de conflicto de interés

El autor declara expresamente no tener ningún conflicto de interés en la confección y escritura de este artículo de revisión.

## REFERENCIAS BIBLIOGRÁFICAS

1. Dobbe AM, Gibbons PJ. Common paediatric conditions of the lower limb. *J Paediatr Child Health*. 2017 Nov;53(11):1077-1085. doi: 10.1111/jpc.13756.
2. Staheli L. *Practice of Pediatric Orthopaedics* Staheli L, editor. Seattle: Lippincott Williams & Wilkins; 2001.
3. Machida J, Inaba Y, Nakamura N. Management of foot deformity in children. *J Orthop Sci*. 2017 Mar;22(2):175-183. doi: 10.1016/j.jos.2016.12.009.
4. Kedem P, Scher DM. Foot deformities in children with cerebral palsy. *Curr Opin Pediatr*. 2015 Feb;27(1):67-74. doi: 10.1097/MOP.000000000000180.
5. Tachdjian M. *The Child's Foot* Saunders W, editor. Philadelphia; 1985.
6. Lovell W, Winter R. *Pediatric Orthopaedics*. 6th ed. Morrissy R, Weinstein S, editors.: Lippincott Williams & Wilkins; 2006.
7. Gage J, Schwartz M, Koop S, Novacheck T. *The Identification and Treatment of Gait Problems in Cerebral Palsy*. 2nd ed. Hart H, editor.: Mac Keith Press; 2009.
8. SEOP. *Parálisis Cerebral Infantil. Manejo de las alteraciones músculo-esqueléticas asociadas* Martínez I, Abad J, editors. Madrid: Ergon; 2015.
9. Young CC, Niedfeldt MW, Morris GA, Eerkes KJ. Clinical examination of the foot and ankle. *Prim Care*. 2005 Mar;32(1):105-32. doi: 10.1016/j.pop.2004.11.002
10. Ueki Y, Sakuma E, Wada I. Pathology and management of flexible flat foot in children. *J Orthop Sci*. 2019 Jan;24(1):9-13. doi: 10.1016/j.jos.2018.09.018
11. Devinney S, Prieskorn D. Neuromuscular examination of the foot and ankle. *Foot Ankle Clin*. 2000; 5(2): 213-233.
12. Davids JR. The foot and ankle in cerebral palsy. *Orthop Clin North Am*. 2010 Oct;41(4):579-93. doi: 10.1016/j.jocl.2010.06.002
13. Keenan WN, Rodda J, Wolfe R, Roberts S, Borton DC, Graham HK. The static examination of children and young adults with cerebral palsy in the gait analysis laboratory: technique and observer agreement. *J Pediatr Orthop B*. 2004 Jan;13(1):1-8. doi: 10.1097/00009957-200401000-00001
14. Lamm BM, Stasko PA, Gesheff MG, Bhavne A. Normal Foot and Ankle Radiographic Angles, Measurements, and Reference Points. *J Foot Ankle Surg*. 2016 Sep-Oct;55(5):991-8. doi: 10.1053/j.jfas.2016.05.005
15. Staheli L, Chew D, Corbett M. The longitudinal arch. A survey of eight hundred and eighty-two feet in normal children and adults. *J Bone Joint Surg Am*. 1987; 69(3):426-428.
16. Ford SE, Scannell BP. *Pediatric Flatfoot: Pearls and Pitfalls*. *Foot Ankle Clin*. 2017 Sep;22(3):643-656. doi: 10.1016/j.fcl.2017.04.008
17. Dare DM, Dodwell ER. Pediatric flatfoot: cause, epidemiology, assessment, and treatment. *Curr Opin Pediatr*. 2014 Feb;26(1):93-100. doi: 10.1097/MOP.000000000000039
18. Gore A, Spencer J. The newborn foot. *Am Fam Physician*. 2004; 69(4):865-872.
19. Neumann JA, Nickisch F. Neurologic Disorders and Cavovarus Deformity. *Foot Ankle Clin*. 2019 Jun;24(2):195-203. doi: 10.1016/j.fcl.2019.02.003
20. Weiner DS, Jones K, Jonah D, Dicitio MS. Management of the rigid cavus foot in children and adolescents. *Foot Ankle Clin*. 2013 Dec;18(4):727-41. doi: 10.1016/j.fcl.2013.08.007
21. Scher DM. The Ponseti method for treatment of congenital club foot. *Curr Opin Pediatr*. 2006 Feb;18(1):22-5. doi: 10.1097/O1.mop.0000192520.48411.f
22. Chell J, Dhar S. Pediatric hallux valgus. *Foot Ankle Clin*. 2014 Jun;19(2):235-43. doi: 10.1016/j.fcl.2014.02.007
23. Williams CM, James AM, Tran T. Metatarsus adductus: development of a non-surgical treatment pathway. *J Paediatr Child Health*. 2013 Sep;49(9):E428-33. doi: 10.1111/jpc.12219
24. Talusan PG, Milewski MD, Reach JS Jr. Fifth toe deformities: overlapping and underlapping toe. *Foot Ankle Spec*. 2013 Apr;6(2):145-9. doi: 10.1177/1938640013477129
25. Jacobs R, Vandeputte G. Flexor tendon lengthening for hammer

- toes and curly toes in paediatric patients. *Acta Orthop Belg.* 2007; 73(3):373-376.
26. Wenger DR, Leach J. Foot deformities in infants and children. *Pediatr Clin North Am.* 1986 Dec;33(6):1411-27. doi: 10.1016/s0031-3955(16)36151-x
  27. Hill M, Healy A, Chockalingam N. Effectiveness of therapeutic footwear for children: A systematic review. *J Foot Ankle Res.* 2020 May 13;13(1):23. doi: 10.1186/s13047-020-00390-3
  28. Wenger DR, Mauldin D, Speck G, Morgan D, Lieber RL. Corrective shoes and inserts as treatment for flexible flatfoot in infants and children. *J Bone Joint Surg Am.* 1989 Jul;71(6):800-10.
  29. Evans AM, Rome K. A Cochrane review of the evidence for non-surgical interventions for flexible pediatric flat feet. *Eur J Phys Rehabil Med.* 2011 Mar;47(1):69-89.
  30. Bjornson K, Zhou C, Fatone S, Orendurff M, Stevenson R, Rashid S. The Effect of Ankle-Foot Orthoses on Community-Based Walking in Cerebral Palsy: A Clinical Pilot Study. *Pediatr Phys Ther.* 2016 Summer;28(2):179-86. doi: 10.1097/PEP.0000000000000242
  31. Bennett BC, Russell SD, Abel MF. The effects of ankle foot orthoses on energy recovery and work during gait in children with cerebral palsy. *Clin Biomech (Bristol, Avon).* 2012 Mar;27(3):287-91. doi: 10.1016/j.clinbiomech.2011.09.005
  32. Aboutorabi A, Arazpour M, Ahmadi Bani M, Saeedi H, Head JS. Efficacy of ankle foot orthoses types on walking in children with cerebral palsy: A systematic review. *Ann Phys Rehabil Med.* 2017 Nov;60(6):393-402. doi: 10.1016/j.rehab.2017.05.004
  33. Smith WG, Seki J, Smith RW. Prospective study of a noninvasive treatment for two common congenital toe abnormalities (curly/varus/underlapping toes and overlapping toes). *Paediatr Child Health.* 2007 Nov;12(9):755-9. doi: 10.1093/pch/12.9.755
  34. Chu A, Lehman WB. Treatment of Idiopathic Clubfoot in the Ponseti Era and Beyond. *Foot Ankle Clin.* 2015 Dec;20(4):555-62. doi: 10.1016/j.fcl.2015.08.002
  35. Janicki JA, Narayanan UG, Harvey B, Roy A, Ramseier LE, Wright JG. Treatment of neuromuscular and syndrome-associated (nonidiopathic) clubfeet using the Ponseti method. *J Pediatr Orthop.* 2009 Jun;29(4):393-7. doi: 10.1097/BPO.0b013e3181a6bf77
  36. Ganesan B, Luximon A, Al-Jumaily A, Balasankar SK, Naik GR. Ponseti method in the management of clubfoot under 2 years of age: A systematic review. *PLoS One.* 2017 Jun 20;12(6):e0178299. doi: 10.1371/journal.pone.0178299
  37. Morcuende JA, Abbasi D, Dolan LA, Ponseti IV. Results of an accelerated Ponseti protocol for clubfoot. *J Pediatr Orthop.* 2005 Sep-Oct;25(5):623-6. doi: 10.1097/O1.bpo.0000162015.44865.5e
  38. Heck K, Heck A, Placzek R. Klumpfußtherapie nach Ponseti [Ponseti method for treatment of idiopathic clubfoot]. *Oper Orthop Traumatol.* 2016 Dec;28(6):449-471. German. doi: 10.1007/s00064-016-0460-x
  39. Dursun N, Gokbel T, Akarsu M, Dursun E. Randomized Controlled Trial on Effectiveness of Intermittent Serial Casting on Spastic Equinus Foot in Children with Cerebral Palsy After Botulinum Toxin-A Treatment. *Am J Phys Med Rehabil.* 2017 Apr;96(4):221-225. doi: 10.1097/PHM.0000000000000062
  40. Park ES, Rha DW, Yoo JK, Kim SM, Chang WH, Song SH. Short-term effects of combined serial casting and botulinum toxin injection for spastic equinus in ambulatory children with cerebral palsy. *Yonsei Med J.* 2010 Jul;51(4):579-84. doi: 10.3349/ymj.2010.51.4.579
  41. Shore BJ, White N, Kerr Graham H. Surgical correction of equinus deformity in children with cerebral palsy: a systematic review. *J Child Orthop.* 2010 Aug;4(4):277-90. doi: 10.1007/s11832-010-0268-4
  42. Dreher T, Buccoliero T, Wolf SI, Heitzmann D, Gantz S, Braatz F, Wenz W. Long-term results after gastrocnemius-soleus intramuscular aponeurotic recession as a part of multilevel surgery in spastic diplegic cerebral palsy. *J Bone Joint Surg Am.* 2012 Apr 4;94(7):627-37. doi: 10.2106/JBJS.K.00096
  43. Kuo KN, Wu KW, Krzak JJ, Smith PA. Tendon Transfers Around the Foot: When and Where. *Foot Ankle Clin.* 2015 Dec;20(4):601-17. doi: 10.1016/j.fcl.2015.07.005
  44. Miller M, Dobbs MB. Congenital Vertical Talus: Etiology and Management. *J Am Acad Orthop Surg.* 2015 Oct;23(10):604-11. doi: 10.5435/JAAOS-D-14-00034
  45. Mubarak SJ, VanValin SE. Osteotomies of the foot for cavus deformities in children. *J Pediatr Orthop.* 2009 Apr-May;29(3):294-9. doi: 10.1097/BPO.0b013e31819aad20
  46. Kadhim M, Miller F. Pes planovalgus deformity in children with cerebral palsy: review article. *J Pediatr Orthop B.* 2014 Sep;23(5):400-5. doi: 10.1097/BPB.0000000000000073
  47. Agrawal Y, Bajaj SK, Flowers MJ. Scarf-Akin osteotomy for hallux valgus in juvenile and adolescent patients. *J Pediatr Orthop B.* 2015 Nov;24(6):535-40. doi: 10.1097/BPB.0000000000000215
  48. Martínez I, Lerma S, Ramírez A, Ferullo M, Castillo A. Multilevel surgery for gait disorders in cerebral palsy. Quantitative, functional and satisfaction outcomes measurement. *Trauma.* 2013; 24(4):224-229.